

PRIMEIRO RELATO DE *Hepatozoon* spp. EM JAGUATIRICA (*Leopardus pardalis*) EM MATO GROSSO DO SUL

[First report *Hepatozoon* spp. in ocelot (*Leopardus pardalis*) in Mato Grosso do Sul]

Paulo Henrique Braz^{1*}, Letícia Marie Lira Umeda²

¹ Docente do Curso de Medicina Veterinária – Centro Universitário da Grande Dourados – UNIGRAN, Dourados, MS.

² Fiscal da Agência Estadual de Defesa Sanitária Animal e Vegetal – IAGRO – Campo Grande, MS.

RESUMO – A hepatozoonose é uma doença transmitida por carrapatos, causada pelo protozoário *Hepatozoon* spp. que acomete uma grande variedade de animais. No Brasil, existem poucos relatos da doença em jaguatiricas (*Leopardus pardalis*) assim como dados sobre sua epidemiologia, patogenicidade, vetores e caracterização genética. Este trabalho tem por objetivo a ocorrência de *Hepatozoon* spp em uma jaguatirica de vida livre atendida em um Hospital Veterinário Escola, em Mato Grosso do Sul. No hemograma, durante a pesquisa de hemoparasitas, foi observado gametócito de *Hepatozoon* spp. em neutrófilo e monócito. Na análise hematológica constatou-se anemia microcítica normocrômica e leucocitose com neutrofilia, monocitose e linfopenia.

Palavras-Chave: Gametócito; hemoparasita; animal silvestre.

ABSTRACT – The hepatozoonosis is a tick-borne disease caused by protozoan *Hepatozoon* spp. affecting a wide range of animals. In Brazil, there are few reports of the disease in ocelots (*Leopardus pardalis*) as well as data on its epidemiology, pathogenicity, vectors and genetic characterization. This work aims the occurrence of *Hepatozoon* spp in a free ocelot life treated at a Veterinary School Hospital in Mato Grosso do Sul. In the CBC, when searching for hemoparasites was observed gametocyte of *Hepatozoon* spp. on neutrophils and monocytes. In hematological analysis it was found microcytic normochromic anemia and leukocytosis with neutrophilia, monocytosis and lymphopenia.

Keywords: Gametocyte; hemoparasite; wild animal.

* Autor para correspondência. E-mail: pauloh.braz@hotmail.com

INTRODUÇÃO

Os protozoários do gênero *Hepatozoon* pertencentes ao Filo Apicomplexa e Classe Coccidia, infectam uma grande variedade de animais domésticos e selvagens, incluindo canídeos e felídeos. No Brasil o primeiro relato deste patógeno em jaguatirica (*Leopardus pardalis*) foi publicado em 2008 (Metzger et al., 2008).

Metzger et. al. (2008) caracterizaram molecularmente, pela primeira vez, as espécies de *Hepatozoon* spp. encontradas em felídeos neotropicais. Uma vez que gatos infectados com *Hepatozoon canis* foram também descritos molecularmente no Brasil, foi sugerido a possibilidade de mais de uma espécie desse parasito infectar felídeos domésticos e selvagens.

A infecção por este parasito pode ser diagnosticada pela observação direta dos gamontes nos leucócitos, por meio de microscopia óptica em esfregaços sanguíneos, corados com Giemsa (Rubini et al., 2006). Uma grande desvantagem dessa técnica é que nem sempre os gamontes são detectáveis porque a parasitemia pode ser intermitente, ou o número de gamontes circulantes ser muito baixo (Elias & Homans, 1988).

Este trabalho teve como objetivo relatar, pela primeira vez, a presença de *Hepatozoon* spp. encontrado em esfregaço sanguíneo de uma

jaguatirica (*L. pardalis*) de vida livre em Mato Grosso do Sul (MS).

MATERIAIS E MÉTODOS

Foi atendida em um Hospital Escola Veterinário, Mato Grosso do Sul (MS), uma Jaguatirica (*Leopardus pardalis*) de vida livre, macho, de aproximadamente 2 anos de idade, encaminhado pelo Centro de Reabilitação de Animais Silvestres (CRAS-IMASUL) apresentando fratura transversal no segmento médio do fêmur esquerdo. Como parte da avaliação do risco cirúrgico, foi coletado, por meio de punção da veia cefálica, sangue com e sem anticoagulante para realização do hemograma e análises bioquímicas (alanina-aminotransferase, gama-glutamilttransferase, creatinina e uréia).

Foi feita a pesquisa de hemoparasitas em esfregaço sanguíneo, corado com corante rápido Panótico, por meio de microscopia óptica em aumento de 100X e realizada a técnica de papa de leucócitos, segundo Faria et al. (2010), para uma maior sensibilidade na pesquisa de hemoparasitas.

RESULTADOS E DISCUSSÃO

Durante a pesquisa de hemoparasitas, em esfregaço sanguíneo, foi observada a presença de gamontes em monócitos (Figura 1). Na técnica de papa de leucócitos o parasito foi identificado em neutrófilos (Figura 2).

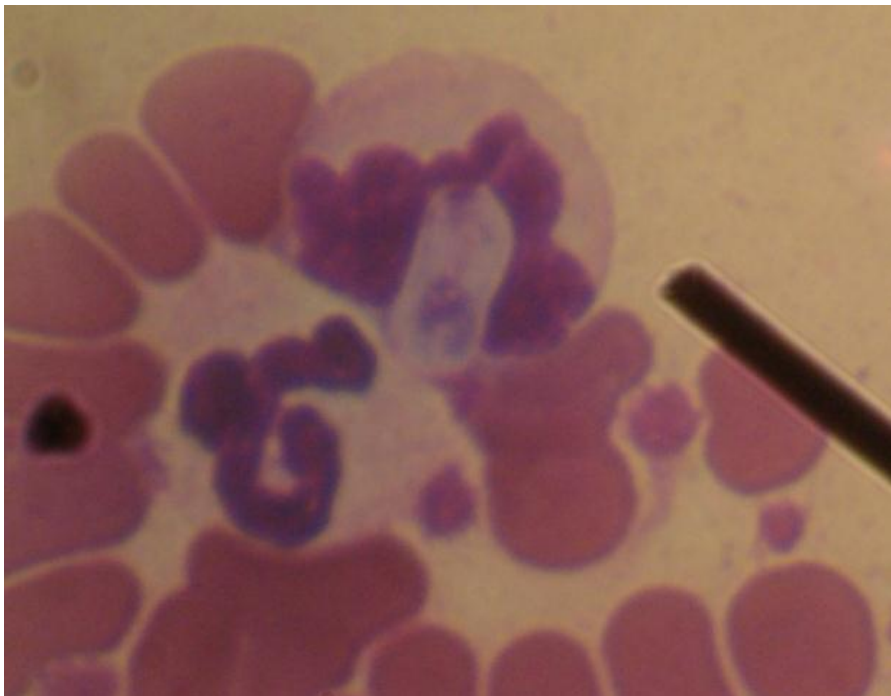


Figura 1. Presença de *Hepatozoon* spp. em citoplasma de monócito.

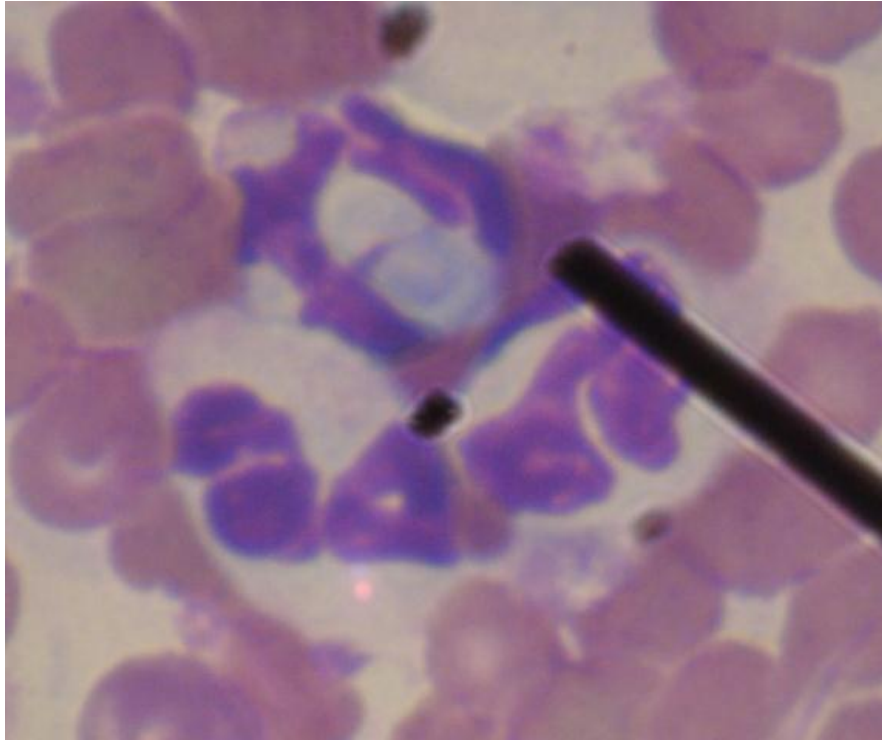


Figura 2. Presença de *Hepatozoon* spp. em citoplasma de neutrófilo observado após preparação da técnica de papa de leucócitos.

De acordo com a análise hematológica, foi constatada anemia microcítica normocrômica e leucocitose com neutrofilia, monocitose e linfopenia. Na análise bioquímica foi constatado aumento da concentração sérica da uréia.

Rotineiramente, a infecção por *Hepatozoon* spp. é diagnosticada pela detecção microscópica de gametócitos no interior de leucócitos, durante o exame de esfregaços sanguíneos corados por Giemsa (Perez et al., 2004). Essa não é uma técnica diagnóstica muito sensível, visto que a parasitemia em felídeos domésticos e selvagens geralmente é muito baixa e a visualização dos gametócitos no interior de leucócitos é rara nesses animais (Baneth et al., 1998).

A análise morfológica dos gametócitos não possibilita a diferenciação das espécies de *Hepatozoon* spp. existentes, pois a morfologia pode apresentar-se variável de acordo com a espécie animal infectada e também de acordo com a espécie do parasito encontrada (Jittapalpong et al., 2006).

A presença de anemia, provavelmente não é decorrente da infecção pelo protozoário, visto que na espécie *L. pardalis* no Brasil, não há evidências de qualquer sinal clínico de hepatozoonose (Metzger et al., 2008; Mercer et al., 1988). A concentração sérica da ureia sofre influências de vários fatores, dentre eles dieta rica em proteínas e desidratação, desta forma, animais carnívoros estão

susceptíveis a sofrerem aumento da concentração sérica da ureia (Thrall et al., 2004).

Baneth et al., (1998) examinaram esfregaços sanguíneos de 1.229 gatos e identificaram gametócitos de *Hepatozoon* em somente sete animais, compreendendo apenas 0,57% do número total de gatos analisados. Além disso, em um estudo com 300 gatos, demonstraram a baixa sensibilidade do esfregaço sanguíneo no diagnóstico de *Hepatozoon* spp., pois diagnosticaram apenas dois animais (0,66%) por esse método e 97 (32,3%) positivos para *Hepatozoon* spp. pela técnica de Reação em Cadeia da Polimerase (Jittapalpong et al., 2006).

Embora ainda não haja estudos sobre a prevalência de *Hepatozoon* spp. pela técnica de esfregaço sanguíneo em *L. pardalis*, Metzger et al. (2008), utilizando o diagnóstico molecular da Reação em Cadeia de Polimerase, identificaram em *L. pardalis* 36,36% de positividade do agente.

CONCLUSÃO

A hepatozoonose é uma doença que acomete tanto canídeos quanto felídeos domésticos e silvestres e pouco relatada em animais da espécie *L. pardalis*. Considerando que este é o primeiro relato da presença do *Hepatozoon* spp. em *L. pardalis* de vida livre em Mato Grosso do Sul, é importante atentar para o aparecimento de novos casos em animais procedentes desta região.

REFERÊNCIAS

- Baneth, G.; Aroch, I.; Tal, N.; Harrus, S. *Hepatozoon* species infection in domestic cats: A retrospective study. *Veterinary Parasitology*, v. 79, p. 123-133, 1998.
- Elias, E.; Homans, P. A. *Hepatozoon canis* infection in dogs: clinical and haematological findings treatment. *Journal Small Animal Practice*. v. 29, p. 55-62, 1988.
- Faria, J. L. M. ; Dagnone, A. S. ; Munhoz, T D ; Joao, C. F. ; Pereira, W. A ; Machado, R. Z. ; Tinucci-Costa, M. . *Ehrlichia canis* morulae and DNA detection in whole blood and spleen aspiration samples. *Revista Brasileira de Parasitologia Veterinária*. v. 19, p. 98-102, 2010.
- Jittapalpong, S.; Rungphisutthipongse, O.; Maruyama, S. Detection of *Hepatozoon canis* in stray dogs and cats in Bangkok, Thailand. *Annals of the New York Academy of Science*, v.1081, Issue Impact of Emerging Zoonotic Diseases on Animal Health: 8th Biennial Conference of the Society for Tropical Veterinary Medicine, p.479-488, 2006.
- Mercer, S. H.; Jones, L. P.; Rappole, J. H.; Twedt, D.; Laack, L. L.; Craig, T. M. *Hepatozoon* sp. in wild carnivores in Texas. *J. Wildlife Disease*, v.24, p. 574-576, 1988.
- Metzger, B.; Paduan, K. S.; Rubini, A. S.; Oliveira, T. G.; Pereira, C.; O'dwyer, L. H. The first report of *Hepatozoon* sp. (Apicomplexa: Hepatozoidae) in neotropical felids from Brazil. *Veterinary Parasitology*, v. 152, p. 28-33, 2008.
- Perez, R. R.; Rubini, A. S.; O'Dwyer, L. H. The first report of *Hepatozoon* spp .Apicomplexa, Hepatozoidae) in domestic cats from São Paulo state, Brazil. *Parasitology Research*., v. 94, p. 83-85, 2004.
- Rubini, A. S.; Paduan, K. S.; Perez, R. R.; Ribolla, P. E. M.; O'dwyer, L. H. Molecular characterization of feline *Hepatozoon* species from Brazil. *Veterinary Parasitology*., v. 137, p. 168-171, 2006.
- Thrall, M. A.; Baker, D. C.; Campbell, T. W.; Denicola, D.; Fettman, M. J; 8. Lassen, E. D. et. al. *Veterinary hematology and clinical chemistry*. Baltimore, Maryland, p. 301. 2004.