

TOPOGRAFIA DO CONE MEDULAR DA JAGUATIRICA (*Leopardus pardalis*)

[*Topography of the medullar cone in ocelot (Leopardus pardalis)*]

Susy Silva de Santa Brígida¹, Érika Branco^{1,*}, Luane Lopes Pinheiro¹, Danielli Martinelli Martins¹; Elenara Botelho Araújo¹, Raysa Melul¹, Antônio Carlos Cunha Lacreta Jr¹, André Marcelo Conceição Meneses¹, Ana Carla Barros de Souza², Luiza Corrêa Pereira², Emerson Ticona Fioretto³, Ana Rita Lima¹

¹Instituto de Saúde e Produção Animal – ISPA, Faculdade de Medicina Veterinária, Universidade Federal Rural da Amazônia (UFRA), Campus de Belém, Belém, PA, Brasil.

²Vale Mina Bauxita – Paragominas, Pará, Brasil.

³Centro de Ciências Biológicas e da Saúde, Departamento de Morfologia, UFSE, Aracajú, SE, Brasil.

RESUMO - Na Medicina Veterinária, a anestesia epidural é uma das técnicas anestésicas regionais mais utilizadas e com boa margem de segurança. No entanto, é necessário ter conhecimento dos procedimentos anestésicos bem como da anatomia da região a ser manipulada. Assim, este trabalho tem o propósito de disponibilizar dados anatômicos que sirvam de base para a prática das anestésias epidurais em *Leopardus pardalis*, em especial aqueles relativos à topografia do cone medular. Foi utilizado um exemplar adulto, macho, de jaguatirica, proveniente de Área de Mina Bauxita Paragominas - Vale S.A., a qual foi fixada em solução aquosa de formaldeído a 10% e armazenado na mesma solução. Após o afastamento da pele e remoção da musculatura epiaxial, procedeu-se a remoção dos arcos vertebrais, em toda a extensão da coluna vertebral. A base do cone medular foi registrada na altura da vértebra L4 e seu ápice em S3 e um comprimento total de 8,5cm, o que demonstra um longo cone medular, acompanhado pela cauda equina. Ressalte-se que a espécie supramencionada apresenta cinco vértebras lombares e três sacrais. Portanto, sugerimos a região sacrococcígea como o local mais adequado para a realização de anestesia epidural nesta espécie.

Palavras-Chave: Cone medular, jaguatirica, topografia.

ABSTRACT - In veterinary medicine, epidural anesthesia is one of regional anesthetic techniques are used most and with good margin of safety. However, you must have knowledge of anesthetic procedures and the anatomy of the region to be manipulated. This paper aims to provide anatomical data as a basis for the practice of epidural anesthesia, especially those related to the topography of the cone. We used an exemplary young male, the ocelot, from the area of Mina Bauxita Paragominas - VALE S.A., which was fixed in aqueous 10% formaldehyde and stored in the same solution. After the removal of skin and muscle removal epiaxial, proceeded to the removal of vertebral arches, the whole length of the spine. The base of the cone was recorded at the time of the L4 vertebra and its peak in S3 and a length of 8.5 cm, which shows a long medullar cone, accompanied by the lumbopelvic. It should be noted that the species mentioned are five lumbar vertebrae and three sacral. Therefore, we suggest the sacrococcygeal region as the most appropriate place to perform epidural anesthesia in this species.

Keywords: Medullar cone, ocelot, topography.

INTRODUÇÃO

O *Leopardus pardalis*, conhecido popularmente como jaguatirica, pertence ao Filo Chordata, classe Mammalia, Ordem Carnivora e Família Felidae. Esta espécie é encontrada comumente na América do Sul,

Estados Unidos e América Central. Estes felinos medem de 50 a 80cm de comprimento, mais 20 a 40cm de cauda e podem pesar de 4 a 11kg. A jaguatirica apresenta uma pelagem pardo-amarelada na cabeça e no meio das costas enquanto que a porção ventral possui coloração branca. Além disso,

* Autor para correspondência. E-mail: erika.branco@ufra.edu.br.

esta espécie contém manchas negras dispostas em fileiras longitudinais por todo o corpo (EMBRAPA, s/d).

Há vários estudos referentes à espécie *Leopardus pardalis*, principalmente no que tange a conservação da mesma, porém há pouca informação sobre a morfologia do sistema nervoso, no que se refere à topografia do cone medular dessa espécie, visto que o seu conhecimento fornece subsídios para procedimentos anestésicos, como a anestesia epidural.

Com relação ao sistema nervoso, é relevante o conhecimento da morfologia das diversas espécies animais, pois assume considerável importância na clínica médico-cirúrgica veterinária (Dyce et al., 2004). Desse modo, a anestesia epidural, obtida por injeção de anestésicos locais no espaço epidural, que é o espaço compreendido entre a dura-máter e o canal vertebral, é a técnica de anestesia regional muito utilizada na Medicina Veterinária por oferecer boa margem de segurança (Dyce et al., 2004; Carvalho et al., 2003; Hilbery, 1992; Hopkins, 1935; Rocha, 2003). Portanto, o conhecimento da topografia do cone medular é importante para anestesia epidural, informando o local mais indicado para aplicação da anestesia epidural sem resultar em lesões, pois o espaço epidural varia conforme a espécie animal, de acordo com o local do término da medula espinhal (Dyce et al., 2004; Hilbery, 1992; Fantoni & Cortopassi, 2002).

Diante do exposto, este estudo tem por objetivo dar informações sobre a topografia do cone medular em relação às vértebras lombares e sacrais e auxiliar possíveis procedimentos anestésicos, que poderão ser utilizados nestes animais.

MATERIAL E MÉTODOS

Estudou-se um exemplar de jaguatirica (*Leopardus pardalis*, Linnaeus 1758), macho, adulto, com média de idade de 2,5 anos, que foi a óbito por causas naturais, sendo este exemplar proveniente da área de Mina Bauxita Paragominas – VALE S.A., sob número de autorização 485/2009, 522/2009, doado ao Instituto de Saúde e Produção Animal – ISPA, da Universidade Federal Rural da Amazônia - UFRA. O animal foi fixado utilizando-se solução aquosa de formol tamponado a 10% por meio de perfusão intramuscular e subcutânea. Após a fixação o animal foi submerso na mesma solução por um período mínimo de 7 dias. Posteriormente, foi realizada a dissecação da pele na linha mediana dorsal da região

torácica cranial até a base da cauda, e da musculatura epiaxial no mesmo nível e, em seguida, os arcos vertebrais foram removidos através do uso de costótomo, expondo-se a medula espinhal de forma parcial. O cone medular e a intumescência lombar foram individualizados em relação às vértebras lombares e sacrais e mensurados com auxílio de paquímetro. Toda nomenclatura adotada foi baseada na Nomenclatura anatômica veterinária ilustrada (Schaller, 1999).

RESULTADOS

Foi dissecado um exemplar adulto de jaguatirica, macho, o qual apresentou cinco vértebras lombares e três vértebras sacrais, revelando a região lombo sacral da medula espinhal com evidência de três porções bem definidas: intumescência lombar, cone medular e cauda equina. A base do cone medular localizou-se ao nível da quarta vértebra lombar (L4) e o ápice ao final da terceira vértebra sacral (S3), apresentando um comprimento de 8,5cm (Figura 1).

DISCUSSÃO

Existem atualmente informações a respeito da topografia do cone medular em diversos animais domésticos (Santos et al., 1998; Santos & Lima, 2000; Santos et al., 2001), devido o cone medular ser uma estrutura de suma importância em procedimentos anestésicos veterinários (Dyce et al., 2004; Hopkins, 1935; Habel, 1951; Seiferle, 1951; Barry, 1956; Schwarze & Schröder, 1972; Getty, 1975; Bruni & Zimmerl, 1977; Fletcher, 1979; Santiago et al., 1990). Assim, a topografia do cone medular pode variar de acordo com a espécie e a idade do animal, ocorrendo entre as últimas vértebras lombares e as primeiras sacrais (Sharma & Rao, 1971; Rao, 1990; Rao et al., 1993; Dyce et al., 2004; Santos et al., 2001). Dyce et al. (2004) afirmaram que a terminação da medula espinhal varia entre as espécies, ocorrendo em L5 ou L6 nos suínos, em L6 nos ruminantes, L6 ou L7 no cão, S2 no equino e, mais variavelmente, entre L6 e S3 no gato.

Com relação às espécies não domésticas, a topografia do cone medular foi descrita por Machado et al. (2002) no lobo-guará (*Chrysocyon brachyurus*), localizando o cone medular entre as vértebras L3 e L6, e por Machado et al. (2004), no lobo marinho (*Arctocephalus australis*), cuja localização está situada entre as vértebras T5 e T7, caracterizando uma topografia totalmente diferente

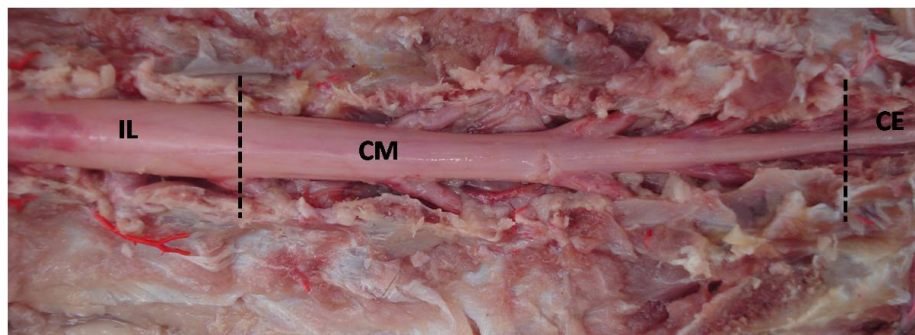


Figura 1. Fotografia da vista dorsal do cone medular (CM) de jaguatirica (*Leopardus pardalis*), evidenciando a intumescência lombar (IL) e cauda equina (CE).

das registradas em outros mamíferos; Carvalho et al. (2003) relataram a topografia do cone medular de um gato-mourisco (*Herpailurus yagouaroundi*), cuja base achava-se na altura da vértebra L6 e seu ápice em S2.

Comparando a esqueletopia do cone medular da jaguatirica (base em L4 e ápice em S3) com outros felinos como os gatos domésticos (base em L6 e ápice em S1) (Câmara Filho et al, 2000), gatos sem raça definida (base em L5 e ápice em Cd2) (Silva et al., 2009) e com o gato mourisco (base em L6 e ápice em S2) (Carvalho et al., 2003), observou-se que estes são diferentes, independentemente de pertencerem ao grupo dos felídeos, e quando comparada à topografia de outros mamíferos silvestres, como o lobo guará (base do cone em L5 e ápice em L6) (Dyce et al, 2004); lobo marinho (base do cone em T5 e ápice em T6-7) (Machado et al., 2003); ariranha (base do cone em L2 e ápice em L4) (Machado et al., 2009b); tamanduá-mirim (base do cone em L1 e ápice em L5-6) (Machado & Santos, 2008) e o rato do banhado (base do cone em L4-5 e ápice em L3-5) (Machado et al., 2009a), observou-se que essa diferença ainda é notada, revelando no *Leopardus pardalis* um cone medular bem extenso, medindo 8,5cm quando comparado com feto de equino, 4,20cm (Manzan et al, 2003); paca, 5,20 a 5,80cm (Scavone et al., 2007); lobo-guará, 6,5cm (Machado et al., 2002), lobo marinho, 4,40cm (Machado et al., 2003); gato mourisco, 5cm (Carvalho et al., 2003); coelho, 4,51cm (Santos et al., 1998); caprino, 3,44cm (Santos et al., 2001); ariranha, 5,5cm (Machado et al., 2009b); tamanduá-mirim, 6,5 a 7,0cm (Machado & Santos, 2008) e rato do banhado, 2cm (Machado et al., 2009a).

No que diz respeito às práticas das anestésias epidurais, devido sua importância, nas diferentes

espécies animais, e ao interesse da anatomia comparativa, diversos autores se dedicaram ao seu estudo em animais domésticos (Hopkins, 1935; Habel, 1951; Seiferle, 1951; Barry, 1956; Schwarze & Schröder, 1972; Santiago, 1974; Getty, 1975; Bruni & Zimmerl, 1977; Fletcher, 1979; Santiago et al., 1990; Evans & De Lahunta, 1994; Dyce et al., 2004). Assim, na anestesia epidural, autores como Handerson (1977) e Bohn (1981) recomendaram o espaço lombossacral como sítio para a anestesia em gatos, levando e consideração o modelo de sítio na espécie canina. Contudo, Câmara Filho et al. (1998) afirmam que o sítio lombossacral não é seguro para gatos, devido o cone medular destes animais chegar até pontos além da L6 e L7. Essas diferenças da topografia do cone medular entre cães e gatos foram confirmadas por Maierl e Liebich (1998), evidenciando que o ápice do cone medular felino está situado mais caudal à junção lombossacral, diferentemente que o de cães.

CONCLUSÃO

Por meio deste estudo topográfico, concluímos que a base do cone de *Leopardus pardalis* fica localizada em L4 e o ápice atinge S3, com comprimento total de 8,5cm. Em virtude da extensão do cone medular da jaguatirica, sugere-se a região sacrococcígea como sítio para a realização da anestesia epidural, a fim de não resultar em futuras lesões nervosas.

REFERÊNCIAS

- Barry A. 1965. A quantitative study of prænatal changes in angulation of spinal nerves. *Anat. Rec.* 126:97-109.
- Bohn F.K. 1981. Device for positioning small animals during anesthesia. *Lab. An.* 15:289.

- Bruni A.C. & Zimmerl U. 1977. Anatomia Degli Animali Domestici. Vol. 2. Casa Editrici Dottor Francesco Vallardi, Milano, Italia. 736p.
- Câmara Filho J.A., Ramadilha L.S., Rodrigues M.R., Silveira R.L., Caldas P.A. 2000. Utilização do sítio sacrococcígeo na anestesia epidural em gatos domésticos. Rev. Bras. Ciênc. Vet. 7:175-178.
- Câmara Filho J.A., Rodrigues M., Silveira R. 1998. Determinação morfológica do cone medular espinal no espaço da primeira vértebra sacral. Revista do Centro de Ciências Médicas da UFF 2:55-59.
- Carvalho S.F.M., Santos A.L.Q., Avila Junior R.H., Andrade M.B., Magalhães L.M., Moraes F.M., Ribeiro P.I.R. 2003. Topografia do cone medular em um gato-mourisco, *Herpailurus yagouaroundi* (Severtow, 1858) (Felidae). Arch. Vet. Sci. 8:35-38.
- Dyce K.M., Sack W.O., Wensing C.J.G. 2004. Tratado de Anatomia Veterinária. 3ª ed. Editora Guanabara Koogan, Rio de Janeiro, Brasil. 813p.
- Embrapa. Inventário e caracterização da fauna de vertebrados selvagens de Campinas. Capturado em 12 de jan. 2010. Online. Disponível na internet <http://www.faunacps.cnpem.embrapa.br>
- Evans H.E. & De Lahunta A. 1994. Guia para a Dissecção do Cão. 3ª ed. Editora Guanabara Koogan, Rio de Janeiro, Brasil. 206p.
- Fantoni D.T. & Cortopassi S.R.G. 2002. Anestesia em Cães e Gatos. 2ª ed. Editora Roca, São Paulo, Brasil. 389p.
- Fletcher T.F. Spinal cord and meninges. In: Evans H.E. & Christensen G.C. (Eds). 1979. Miller's Anatomy of the Dog. 2nd ed. W.B. Saunders Company, Philadelphia, USA. 1181p.
- Getty R. 1975. Sisson and Grossman's the Anatomy of the Domestic Animals. Vol. 1. 5th ed. W.B. Saunders Company, Philadelphia, USA. 1211p.
- Habel R.E. 1951. Guide to the Dissection of the Cow. Cornell Cooperative Society, New York, USA. 375p.
- Handerson R.A. 1977. Epidural anaesthesia in small animals. Auburn Veterinarian 34:22-35.
- Hilbery A.D.R. 1992. Manual de Anestesia de los Pequeños Animales. Acribia, Zaragoza, España. 154p.
- Hopkins G.S. 1935. The correlation of anatomy and epidural anesthesia in domestic mammals. Cornell Vet. 25: 263-270.
- Machado G.V., Cal J.A. & Birck A.J. 2009a. Topografia do cone medular no rato-do-banhado (*Myocastor coypus* Molina, 1782 – Rodentia: Mammalia). Rev. Biotemas 22:117-120.
- Machado G.V., Lesnau G.G. & Birck A.J. 2003. Topografia do cone medular no lobo-marinho (*Arctocephalus australis* Zimmermann, 1803). Arq. Ciênc. Vet. Zool. UNIPAR 6:11-14.
- Machado G.V., Rosas F.C.W. & Lazzarini S.M. 2009b. Topografia do cone medular na ariranha (*Pteronura brasiliensis* Zimmermann, 1780). Ciênc. An. Bras. 10:301-305.
- Machado G.V. & Santos B.S. 2008. Topografia do cone medular no tamanduá-mirim (*Tamandua tetradactyla* Linnaeus, 1758) (Xenarthra: Myrmecophagidae). Arch. Vet. Sci. 13:172-175.
- Machado V.M., Fonseca C.C., Neves M.T.D., Paula T.A.R. & Benjamin L.A. 2002. Topografia do cone medular no lobo-guará. Rev. Bras. Ciênc. Vet. 9:107-109.
- Maierl J. & Liebich H.G. 1998. Investigation on the post natal development of the macroscopic proportions and the topographic anatomy of the feline spinal cord. Zentralblatt fur Veterinarmedizin, Reihe C, Anatomia, Histologia, Embryologia 27:375-379.
- Manzan R.M., Carneiro W.P., Moraes F.M., Santos A.L.Q., Silva F.O.C.E., Severino R.S., Drummond S.S. 2003. Esqueletopia do cone medular em fetos de eqüinos. Veterinária Notícias. 9:18.
- Rao G.S. 1990. Anatomic studies on ovine spinal cord. Anatomischer Anzeiger 171:261-264.
- Rao G.S., Kalt D.S., Koch M. & Major A.A. 1993. Anatomical studies on the spinal cord segments of the impala (*Alpycerus melanus*). Zentralblatt fur Veterinarmedizin, Reihe C, Anatomia, Histologia, Embryologia 22:273-278.
- Rocha L.M.M.S. 2003. Estudo anátomo-anestésico do segmento lombar (L1 a L6) em cães. Dissertação de Mestrado, Universidade de São Paulo, USP. 81p.
- Santiago W. 1974. Esqueletopia do cone medular em *Canis familiaris*. Arq. UFRRJ 4:67-69.
- Santiago W., Machado G.V., Vizioli V.P. & Barra P.H.M. 1990. Esqueletopia do cone medular em caprinos mestiços. Anais IX Congr. Mineiro de Med. Veterinária, Belo Horizonte, Brasil, p.107.
- Santos A.L.Q., Lima E.M.M. & Santana M.I.S. 1998. Comprimento da medula espinal e topografia do cone medular em coelhos (*Oryctolagus cuniculus*). Anais VII Encontro de Iniciação Científica, Uberlândia, Brasil, p.162.
- Santos A.L.Q., Lima E.M.M. & Santana M.I.S. 2001. Topografia do cone medular em caprinos da raça Saanen. Arq. Ciênc. Vet. Zool. UNIPAR 4:25-29.
- Santos A.L.Q. & Lima E.M.M. 2000. Topografia do cone medular em ovinos sem raça definida (Ovies aires-Linnaeus, 1758). Ars Veterinária 16:154-15.
- Scavone A.R.F., Guimarães G.C., Rodrigues V.H.V., Sasahara T.H.C., Machado M.R.F. 2007. Topografia do cone medular da paca (*Agouti paca*, Linnaeus - 1766). Braz. J. Vet. Res. An. Sci. 44:53-57.
- Schaller O. 1999. Nomenclatura Anatômica Veterinária Ilustrada. Editora Manole, São Paulo, Brasil. 614p.
- Schwarze E. & Schröder L. 1972. Compêndio de Anatomía Veterinária. Acribia, Zaragoza, España. 247p.
- Seiferle E. 1951. On the topography of the equine and bovine spinal cord. Zeitschrift für Anatomie 110:731-784.
- Sharma D.N. & Rao G.S. 1971. Topography of spinal cord segments in buffalo (*Bubalus bubalis*). Indian J. Na. Sci. 41:161-165.
- Silva P.H.C., Silva R.M. & Lima E.M.M. 2009. Topografia do cone medular em gatos sem raça definida. Arq. Bras. Med. Vet. Zootec. 61:1062-1066.